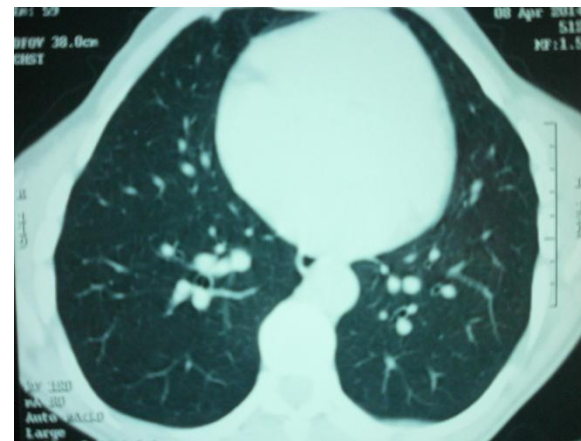
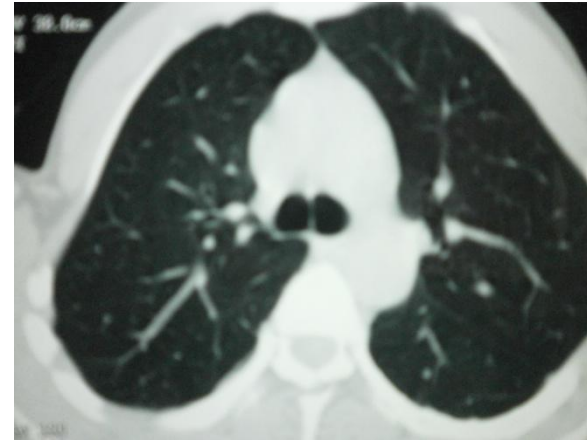
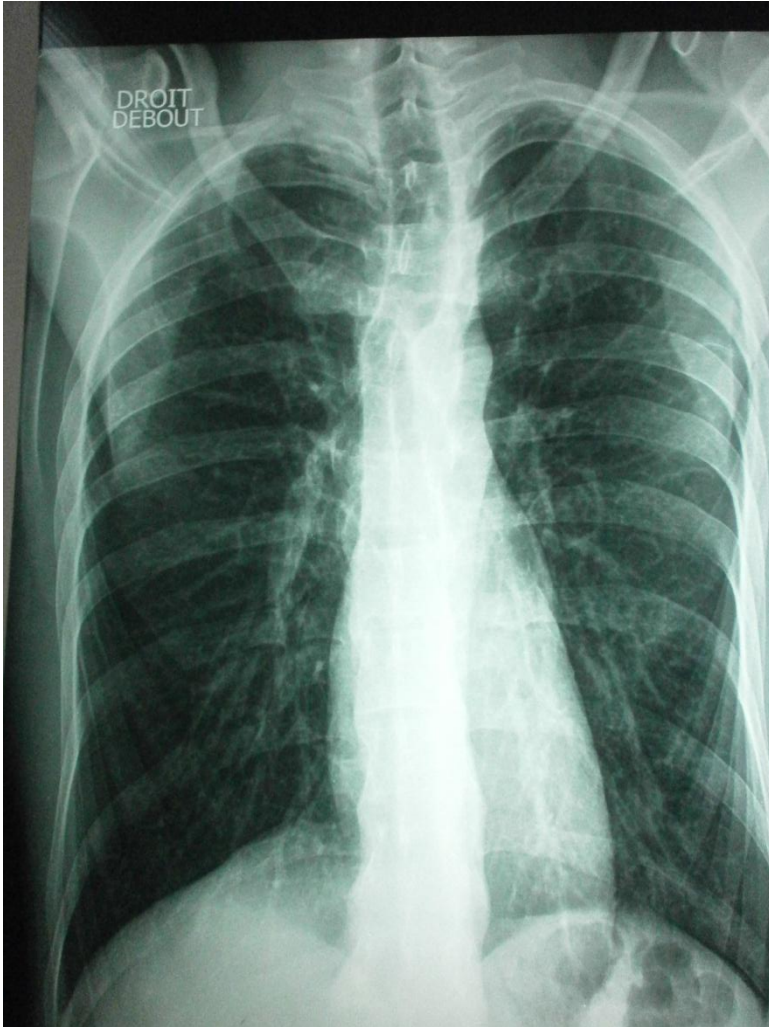
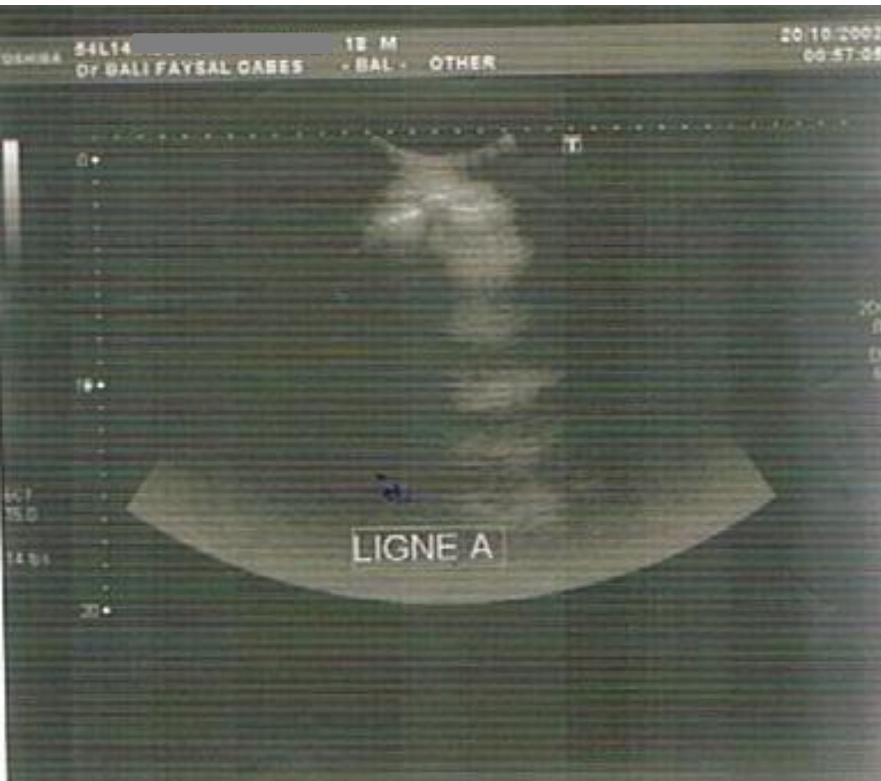


LAMJAD A ...35 ANS M'A CONSULTEE LE 08/10/2013 POUR DYSPNEEE D'EFFORT D'INSTALLATION PROGRESSIVE DEPUIS QQ ANNEES.NON TABAGIQUE

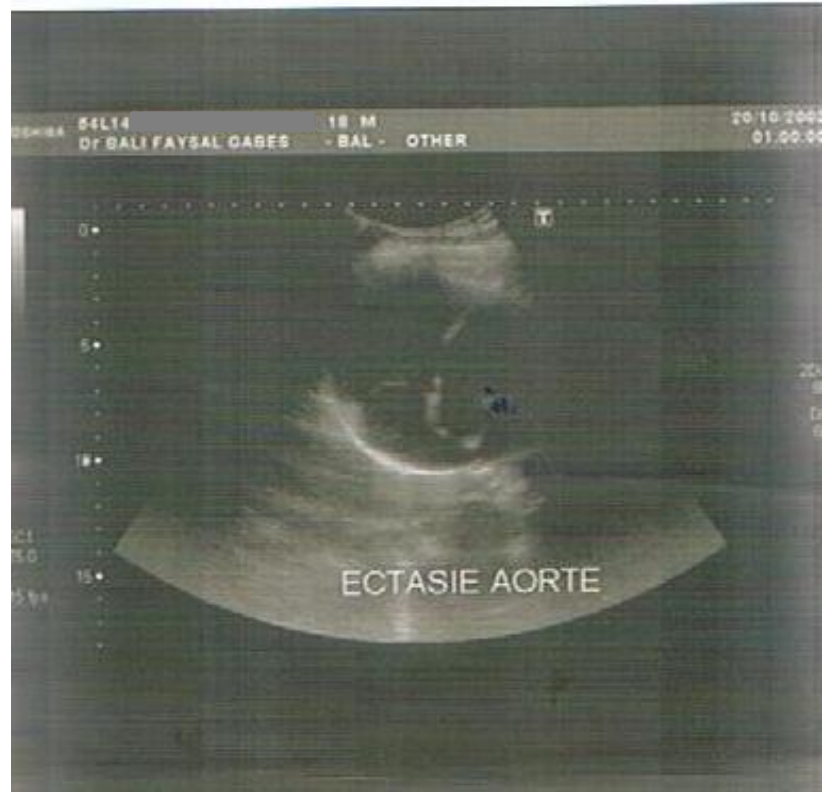

DISTENTION -HERNIE MEDIATINALE ANTEREIEUR AVEC IMAGE EN SABRE

Ultrasonographie thoracique



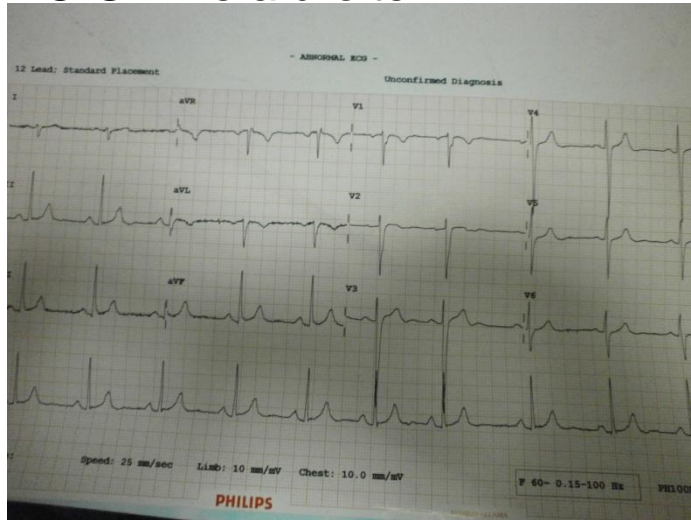
Quadrillage thoracique:
Présence de ligne A (Distension)



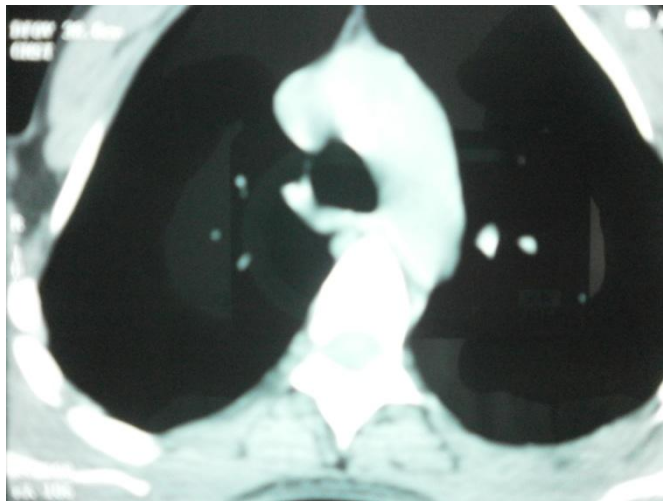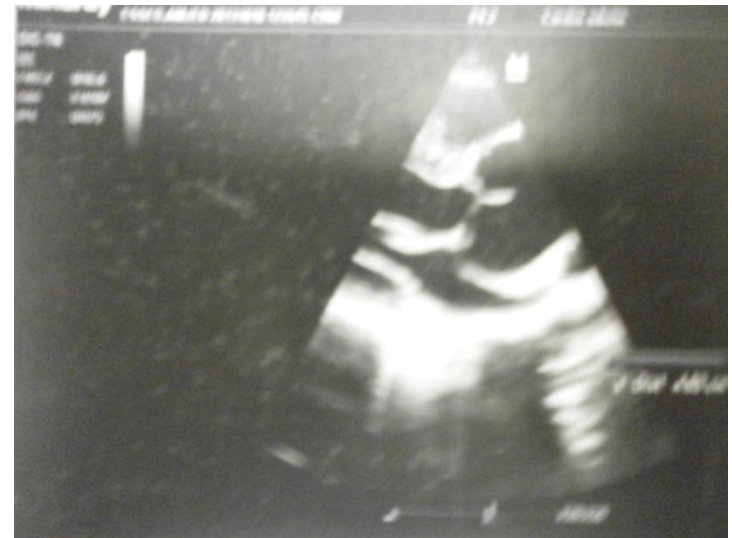Coupe parasternale grand axe:
Ectasie origine de l'aorte

EFR :CVF : 3,86 (70 %)-VEMS: 3,80 (83 %)-VEMS / CVF: 98,45 %
Consultation ophtalmo: Pas de luxation du cristallin

E.C.G :Axe a droite



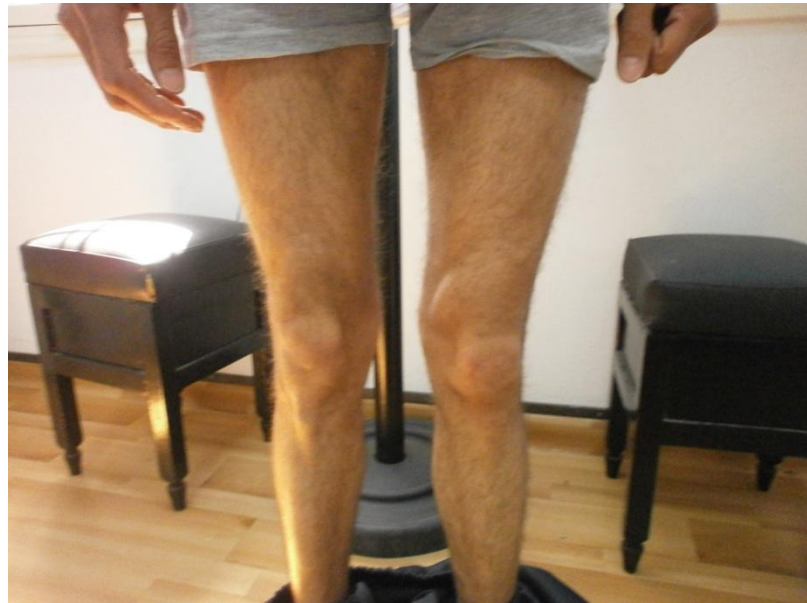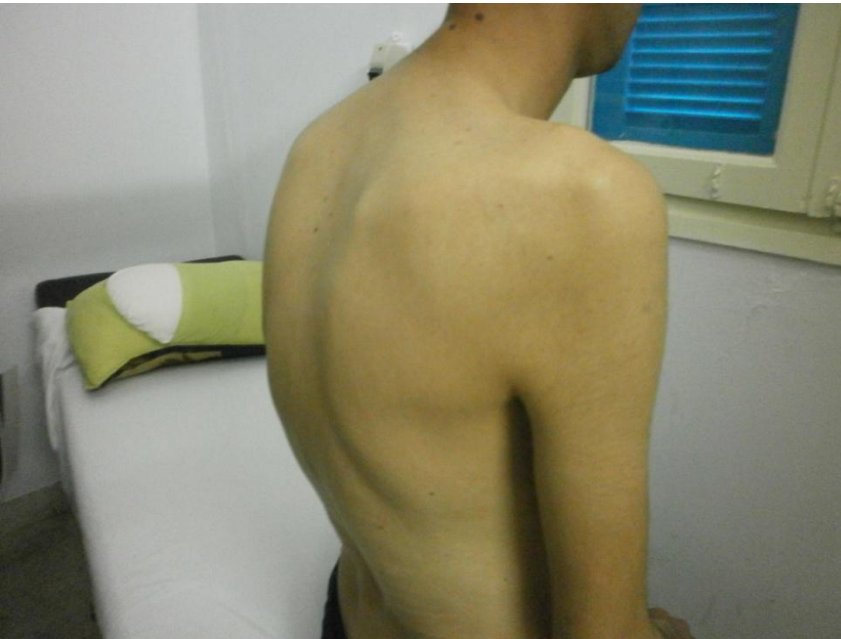Écho cardiaque :Aorte éctasique



Pas d'anévrisme aortique

EXAMEN PHYSIQUE : Pas de sibilances -TA: 12/7 RC : 51 /min .Sat: 98 %.

Morphotype:



->Forte suspicion de Maladie de Marfan